

跖骨经 Weil 截骨治疗跖间神经炎的临床疗效分析

韩文兴¹, 陈瑞婧², 汤宇¹

(1. 中国人民解放军总医院第七医学中心 骨科, 北京 100700; 2. 南方医科大学第二临床医学院 骨科)

摘要:目的: 分析跖骨 Weil 截骨扩大跖骨头间隙对跖间神经炎的疗效; 方法: 选取 2015-02-01~2019-03-31 来本院就诊且确诊为跖间神经炎(或趾总神经炎)的病人, 采用随机的方法分为手术组和对照组, 手术组行 Weil 截骨扩大跖骨头间隙, 对照组仅做临床观察, 在术前、术后分别确定各足趾麻木范围, 将术前和末次随访时足趾麻木范围进行对比。结果: 本次入选病人共 31 例(共 43 足), 平均年龄为 21 岁, 左足共 14 例, 右足共 15 例, 双足共 7 例, 其中 36 足为第 3、4 趾麻木, 7 足为第 2、3 趾麻木。手术组和对照组病人均完成随访, 随访 12~24 个月, 平均随访时间为 18.5 个月。手术组共 23 例, 其中治疗有效者 20 例, 其有效率为 86.7%; 对照组共 20 例, 其中治疗有效者为 3 例, 其有效率 15.0%; P 值小于 0.05, 差异有统计学意义。结论: 经 Weil 截骨扩大跖骨头间距可有效缓解趾总神经卡压引起的神经炎症状, 因在研究期间未能收集到 Morton 神经瘤患者, 故无法证实该术式在 Morton 神经瘤治疗中的有效性。

关键词: 跖间神经; 趾总神经; Morton 神经瘤; weil 截骨

中图分类号: R68

文献标识码: B

文章编号: 2095-512X(2020)04-0370-03

近年来, 在运动员、军人等人群中, 越来越多的患者因为足趾麻木、感觉异常就诊, 以第 3、4 趾多见, 而超声检查均未见异常^[1,2], 可以除外 Morton 神经瘤, 但是患者足部负重正位片可见跖骨头间隙较其他间隙明显狭窄, 结合局部解剖学^[3], 考虑为跖间神经受挤压可能, 故我们采取跖骨远端 Weil 截骨扩大跖骨头间距, 术后患者均获得满意效果, 现将我们的临床实验进行总结分析。

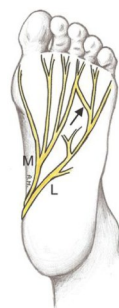


图1 足底神经走行示意图

1 资料与方法

1.1 一般资料

足底神经解剖回顾, 由胫后神经发出跟骨内侧神经及足底内、外侧神经, 足底内侧神经发出第 1、2 趾总神经及部分第 3 趾总神经, 足底外侧神经发出第 4 趾总神经及部分第 3 趾总神经, 由足底内侧、外侧神经发出的分支共同组成第 3 趾总神经, 各趾总神经于跖间韧带浅层向背侧穿出, 分别发出各趾固有神经支配足趾感觉, 当某一趾总神经受损时相应区域出现麻木感^[4](见图 1~3)。

入选病例共 31 例(共 43 足), 选取时间为 2015-02-01~2019-03-31, 平均年龄为 21 岁, 左足共 14

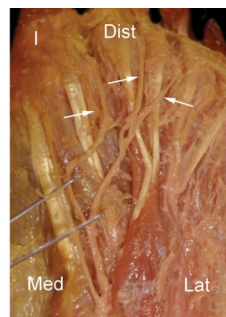


图2 足底神经走行尸体解剖

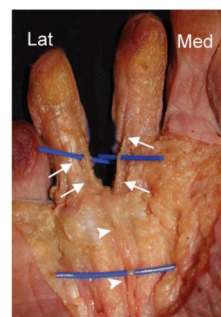


图3 足底神经走行尸体解剖

例, 右足共 15 例, 双足共 7 例, 其中 36 足为第 3、4 趾麻木, 7 足为第 2、3 趾麻木。手术组和对照组病人均完成随访, 随访 12~24 个月, 平均随访时间为

收稿日期: 2020-04-17; 修回日期: 2020-07-15

作者简介: 韩文兴(1985-), 男, 中国人民解放军总医院第七医学中心骨科主治医师, 医学硕士。

通讯作者: 汤宇, 硕士研究生导师, 副主任医师, E-mail: tangche2004@sina.com 中国人民解放军总医院第七医学中心骨科, 100700

18.5个月。纳入标准:(1)相邻两趾麻木超过3个月(见图4);(2)查体见相邻两趾趾腹、趾蹼、趾背、趾间皮肤感觉减退,足趾活动及血运正常;(3)负重位X光片检查见相应的跖骨头间隙较其他间隙明显狭窄(见图5)。排除标准:(1)足趾麻木时间小于3个月;(2)存在可引起周围神经病变的基础疾病;(3)足趾存在活动异常或血运异常等异常表现的;(4)辅助检查见局部肿物或骨质异常增生的;(5)下肢肌电图检查显示存在神经病变者^[5]。入选者随机分为手术组23足,对照组20足。对照组仅给予临床观察,未做任何处理,每3个月复诊一次。

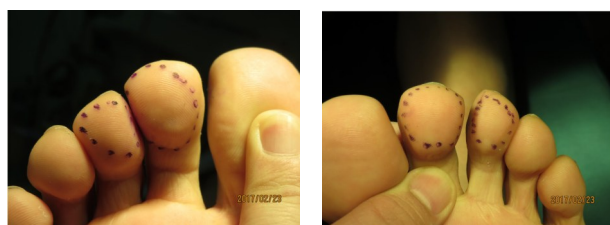


图4 足趾麻木范围

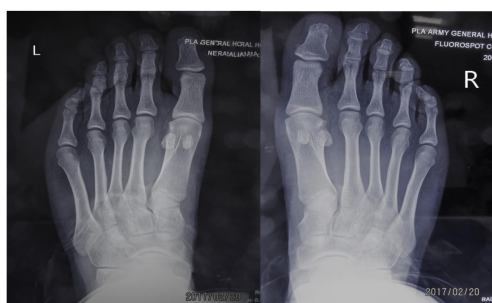

图5 双足第2趾间隙明显狭窄

1.2 术前常规准备

入选病例术前均行双足站立的时正侧位X光片;患足的三维CT检查(负重CT更好,因我院无负重CT,故本研究均采用常规CT三维检查)^[4];患侧局部超声检查^[1,2];患侧MRI检查^[4];血液传染病检查;因局麻手术,故无术前禁食水。结合术前负重位X线片、术前CT明确狭窄间隙,确定行第几跖骨头截骨矫形手术,如第3跖骨间隙狭窄,可行第3跖骨头Weil截骨内移或第4跖骨头Weil截骨后外移。

1.3 手术操作

患者采取仰卧位,双足尖朝上,采取踝周腓浅、腓深、胫后、腓肠神经阻滞麻醉,常规碘酒、酒精消毒术区,铺无菌单,取相应跖骨间隙远端背侧纵行手术切口2.0cm,逐层分离,显露跖骨头间隙(只有第一例行趾总神经探查未见异常,之后所有手术患者均未行神经探查,所选病例术前超声检查均未见神经瘤或神经周围肿物存在),显露预定截骨的跖

骨头,行Weil截骨,将相应跖骨头外移或内移1~2mm,不需要短缩跖骨,以扩大狭窄间隙,一枚直径2.5mm无头加压螺钉(acumed品牌)垂直于截骨线固定骨折端(见图6),摆锯修整截骨端突出骨质,盐水反复冲洗伤口,可吸收线逐层缝合伤口,无菌敷料包扎。

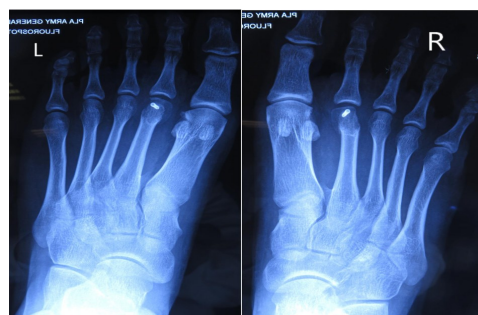

图6 双足第2跖骨Weil截骨术后

1.4 术后处理

术后患肢抬高减轻水肿;术后1周内伤口给予每日氦氖激光照射1h;术后第2天开始至2周内伤口每日酒精擦拭,局部保持干燥,禁沾水;伤口均采用可吸收线皮内缝合,无需拆线;术后6周内前足禁止负重,每日行跖趾关节屈伸功能锻炼;术后6周复查X线片评估截骨端愈合情况,逐渐开始前足负重,术后2月恢复正常生活。术后第1、2、3、6、12、18、24个月复诊。

1.5 疗效判定标准

有效:足趾麻木完全消失或足趾麻木范围缩小50%以上,或仅有极小范围的皮肤感觉减退;无效:足趾麻木范围无变化或较术前扩大。

1.6 统计方法

数据统计分析均采用SPSS22.0统计学软件。计数资料以百分率(%)表示,采用 χ^2 检验。 $P<0.05$ 表示差异具有统计学意义。

2 统计结果

样本共计43例,其中手术组23例,20例治疗有效,有效率为86.7%;对照组20例,只3例治疗有效,有效率为15.0%; P 值小于0.05,差异有统计学意义(见表1)。

表1

项目	有效	无效	合计
手术组	20	3	23
对照组	3	17	20
合计	23	20	43

3 讨论

Morton 神经瘤(莫氏神经瘤)又称跖间神经瘤,认为是趾总神经在压迫或炎症刺激下造成的局感性组织增生的足部病变,以第3、4趾间烧灼样、刀割样疼痛,疼痛可放射至足趾,偶见麻木感或感觉异常^[6-8]。作者认为本研究所选样本之所以出现麻木症状,属于跖间神经卡压引起的趾总神经炎,有可能为 Morton 神经瘤发生的前期表现。

Morton 神经瘤的治疗分为保守治疗和手术治疗。其中保守治疗包括少走、非甾体消炎药、局部封闭、注射硬化剂^[7,13],超声引导下的神经封闭或硬化剂注入^[9,14,15]。手术治疗包括神经切断术^[10,11]、跖间横韧带离断术^[10,12]、射频消融术^[9]等等。上述手术方式同样适用于趾总神经炎,神经切断术、射频消融术均对趾总神经产生不可逆损伤,对于单纯感觉麻木,影像学未见神经瘤形成者,不建议使用。

Weil 截骨术是由美国 Weil LS 于 1985 年提出,用于治疗因跖骨头负重过多引起的跖痛症,行跖骨颈部截骨,通过上抬、短缩跖骨头,达到行走时跖骨头负重减轻的目的。本研究的理论依据为各趾总神经于跖间韧带浅层向背侧穿出而支配足趾感觉,我们通过跖骨远端的 Weil 截骨,向内或外侧推移跖骨头 1~2mm,使跖骨头间距扩大,减少对跖间神经的挤压或骚扰,进而在不损伤跖间神经的同时治疗了跖间神经炎,具有以下优点:(1)针对病因治疗,扩大跖骨头间距,去除引起趾间神经炎的根本因素;(2)手术采用局麻,切口约 2.0cm,单纯跖骨远端 Weil 截骨矫形,手术创伤小,患者痛苦少;(3)术中每个间隙的扩大只需要一枚全螺纹加压空心钉固定,术后内固定物可终生不取出,总费用低,避免二次手术;(4)术中未显露趾总神经,未离断神经,尽可能保护了原有解剖结构,避免了跖间神经损伤;(5)截骨端固定牢靠,可早期恢复行走。不足之处有:(1)手术案例少,尚不能构成大样本,说服力不足;(2)随访时间短,对远期疗效尚不清楚;(3)术中易出现跖骨短缩,导致其他跖骨头出现转移性跖痛症,术中需特别注意。

总之,经 Weil 截骨扩大跖骨头间距可有效缓解趾总神经卡压引起的神经炎症状,因在研究期间未能收集到 Morton 神经瘤患者,故无法证实该术式在 Morton 神经瘤治疗中的有效性。

参考文献

- [1]Cohen SL, Miller TT, Ellis SJ, et al. Sonography of Morton Neuromas: What Are We Really Looking At? J Ultrasound Med. 2016;35(10):2191-5
- [2]Ata AM, Onat SS, Özçakar L. Ultrasound-Guided Diagnosis and Treatment of Morton's Neuroma. Pain Physician. 2016;19(2):E355-8
- [3]Le Corroller T, Santiago E, Deniel A, et al. Anatomical study of the medial plantar proper digital nerve using ultrasound[J]. Eur Radiol. 2018;19
- [4]De Maeseneer M, Madani H, Lenchik L, et al. Normal Anatomy and Compression Areas of Nerves of the Foot and Ankle: US and MR Imaging with Anatomic Correlation. Radiographics. 2015;35(5):1469-82
- [5]Ferkel E, Davis WH, Ellington JK. Entrapment Neuropathies of the Foot and Ankle. Clin Sports Med. 2015;34(4):791-801
- [6]Hassouna H, Singh D. Morton's metatarsalgia: pathogenesis, etiology and current management. Acta Orthop Belg. 2005;71(6):646-655
- [7]Di Caprio F, Meringolo R, Shehab Eddine M, et al. Morton's interdigital neuroma of the foot: A literature review. Foot Ankle Surg. 2018;24(2):92-98
- [8][No authors listed]. Recognizing and treating Morton's neuroma. Harv Womens Health Watch. 2009;16(6):5-6
- [9]Ata AM, Onat SS, Özçakar L. Ultrasound-Guided Diagnosis and Treatment of Morton's Neuroma. Pain Physician. 2016;19(2):E355-8
- [10]Bauer T, Gaumetou E, Klouche S, et al. Metatarsalgia and Morton's Disease: Comparison of Outcomes Between Open Procedure and Neurectomy Versus Percutaneous Metatarsal Osteotomies and Ligament Release With a Minimum of 2 Years of Follow-Up. J Foot Ankle Surg. 2015;54(3):373-7
- [11]Reichert P, Zimmer K, Witkowski J, et al. Long-Term Results of Neurectomy Through a Dorsal Approach in the Treatment of Morton's Neuroma. Adv Clin Exp Med. 2016;25(2):295-302
- [12]Preston N, Peterson D, Allen J, et al. Deep Transverse Metatarsal Ligament Transection in Morton's Neuroma Excision: A Cadaveric Study Examining Effects on Metatarsal Alignment. Foot Ankle Spec. 2017;1
- [13]Santos D, Morrison G, Coda A. Sclerosing alcohol injections for the management of intermetatarsal neuromas: A systematic review. Foot (Edinb). 2017;28(05):36-47
- [14]蒋京真,卢漫,成雪晴.超声引导下莫顿神经瘤注射治疗的临床研究[J].中国超声医学杂志,2018;34(05):453-456
- [15]张睿,杨竹青,吴庆,胡炜,罗鹏,柯陈荣,郭晓山.超声引导下乙醇注射治疗莫顿神经瘤疗效观察[J].中华实用诊断与治疗杂志,2017;31(02):170-171