

外显子测序诊断内蒙古地区眼皮肤白化病4型患者1例

梁磊, 宋建东*

(内蒙古医科大学附属医院 妇产科, 内蒙古 呼和浩特 010050)

摘要:目的:检测一例临床诊断为眼皮肤白化病但未行分型的患者的基因变异。方法:采集患者外周血通过全外显子测序筛查、一代测序验证基因的突变位点,检索突变在人群中发生的频率,参考美国医学遗传学和基因组学学会指南判断检出突变的致病性,进行患者的基因诊断及眼皮肤白化病分型。结果:在患者SLC45A2基因上检测到一个1个纯合错义变异:c.478G>C:p.D160H, SLC45A2基因异常导致常染色体隐性遗传的眼皮肤白化病4型,已有文献报道在眼皮肤白化病患者中检测到该变异。结论:SLC45A2基因上杂合变异 exon13:c.912+1G>C是导致患者眼皮肤白化病的致病原因,据此突变位点确诊患者为眼皮肤白化病4型。

关键词:眼皮肤白化病4型; SLC45A2基因

中图分类号:R123.1

文献标识码:A

文章编号:1673-9388(2021)05-0415-06

DOI:10.19891/j.issn1673-9388.(2021)05-0415-06

EXON SEQUENCING DIAGNOSIS OF OCUTANEOUS ALBINISM TYPE 4 IN INNER MONGOLIA: A CASE REPORT

LIANG Lei, SONG Jian-dong

(Prenatal Diagnosis Center, Affiliated Hospital of Inner Mongolia Medical University, Hohhot 010050 China)

Abstract: **Objective:** To detect the gene variation of a patient with ocular skin albinism but not genotyped **Methods:** Collect the patient's peripheral blood, screen the mutation sites of genes through whole exon sequencing and first-generation sequencing, retrieve the frequency of mutations in the population, judge the pathogenicity of the detected mutations with reference to the guidelines of the American Society of medical genetics and genomics, and carry out the patient's gene diagnosis and ocutaneous albinism typing. **Results:** A homozygous missense mutation was detected in SLC45A2 gene: C. 478G > C: P. D160H. The abnormality of SLC45A2 gene resulted in autosomal recessive ocutaneous albinism type 4. It has been reported that this mutation was detected in ocutaneous albinism patients. **Conclusion:** The heterozygous mutation exon13: C. 912 + 1G > C in SLC45A2 gene is the cause of ocutaneous albinism. According to the mutation site, the patient is diagnosed as ocutaneous albinism type 4.

Key words: sodium valproate; hyperammonemic encephalopathy; adverse reactions; rational use of drugs

1 疾病描述与遗传特点

MATP基因异常导致常染色体隐性遗传的眼皮肤白化病4型(ALBINISM, OCULOCUTANEOUS, TYPE IV; OCA4; OMIM#606574),该基因位于染色

体5p13.2,编码一种膜相关转运蛋白,在黑素瘤细胞系中高表达。OCA4的特点是头发和皮肤的色素沉着,加上其他类型的白化病都具有的眼部特征,包括:眼球震颤,虹膜半透明减少虹膜色素,视网膜色素减少造成的在眼底镜检查中脉络膜血管清晰可

收稿日期:2021-06-19;修回日期:2021-09-03

基金项目:内蒙古自然科学基金(2020MS08137)

作者简介:梁磊(1983-),男,内蒙古医科大学附属医院妇产科助理研究员。

通讯作者:宋建东,主任医师,E-mail:45976953@qq.com,内蒙古医科大学附属医院妇产科,010050

见,与视觉敏锐度降低有关的小凹性发育不全,与视神经传递错误相关的斜视、视野缩小和视觉诱发电位(VEP)改变。由于头发和皮肤的色素沉着减低,以及眼球震颤和斜视的眼部特征,通常在出生后的第一年里,OCA4患者就会被发现。儿童早期的视力很可能是稳定的。OCA4的皮肤色素沉着量可以从最低到接近正常。患有OCA4的新生儿头发通常有一些色素沉着,颜色从银白色到浅黄色不等。头发的颜色可能会随着时间的推移而变暗,但从童年到成年没有明显的变化^[1,2]。

2 研究对象与方法

2.1 研究对象

内蒙古医科大学附属医院就诊的一例临床诊断眼皮皮肤白化病的患者,女,现年30岁,临床表现为头发灰白,皮肤苍白;眼底提示:白化症眼底,有眼球震颤,体格发育正常,未行相关基因检测,患者自述双亲表型均正常。该患者来自内蒙古鄂尔多斯市准格尔旗薛家湾镇,汉族,承认双亲为近亲婚配。在签署知情同意后,于2021年5月收集外周血标本进行外显子测序。

2.2 方法

2.2.1 基因组DNA提取 患者取外周静脉血2~3mL,使用天根血液基因组DNA提取试剂盒(TI-ANamp Blood DNA Kit)提取基因组DNA,制备样本DNA模版,使用2%琼脂糖凝胶电泳进行完整性检测,使用NanoDrop 1000分光光度计(Thermo Fisher, USA)进行纯度及浓度检测。

2.2.2 文库构建及测序 使用IDT公司 xGen Exome Research Panel v1.0 (Integrated DNA Technologies, Inc, USA)进行全外显子组文库捕获,构建患者全外显子组文库。使用华大测序平台对患者进行测

表1 本次受检样本目标区域捕获测序参数

Tab. 1 capture and sequencing parameters of the target area of the tested sample

样本编号	210073098
原始测序数据量 (Mb)	8,833.0
测序总 reads 数 (条)	88,330,024
目标区域平均测序深度 (X)	255.16
目标区域平均测序深度≥1X 覆盖度 (%)	99.85
目标区域平均测序深度≥10X 覆盖度 (%)	99.62
目标区域平均测序深度≥30X 覆盖度 (%)	99.16
20%X 平均深度覆盖度 (%)	98.48
线粒体基因组平均测序深度 (X)	8,275.16
Q30 合格率 (%)	93.91

序。测序原始数据(表1)去除不符合质控要求的reads,经专业数据库和生信预测软件将找出的SNV和InDel变异进一步注释和筛选。

2.2.3 变异致病性分析 序列变异数据解读规则参考美国医学遗传学和基因组学学会(american college of medical genetics and genomics, ACMG)遗传变异分类标准与指南^[3,4],以及ClinGen序列变异解读(SVI)以及针对特定基因和疾病的指南进行进一步的细化解读。

2.2.4 变异验证 1) Sanger 测序引物设计:使用Primer3Plus (<http://www.primer3plus.com/cgi-bin/dev/primer3plus.cgi>)针对SLC45A2基因 exon2: c.478G>C:p.D160H 位点设计引物并使用In-Silico PCR (<http://genome.ucsc.edu/cgi-bin/hgPcr>)验证引物特异性。2) PCR产物扩增:在ABI PCR (Veriti™ 96-Well Thermal Cycler)扩增仪上完成SLC45A2基因目标变异位点的PCR扩增。PCR扩增完成后,取2μl PCR产物,用2%琼脂糖凝胶电泳检测扩增效果。3) Sanger测序及结果分析:将受检者的PCR扩增产物使用ABI3730s型DNA序列自动分析仪(3730 DNA Analyzer)进行测序,使用CodonCode Aligner 软件(CodonCode Corporation, USA)对测序结果进行序列分析、比对。

3 结果

3.1 全外显子组测序

在受检者SLC45A2基因上检测到1个纯合错义变异:c.478G>C:p.D160H(见表2)。

表2 全外显子组测序结果

Tab. 2 whole exome sequencing results

基因	染色体位置 (hg19)	dbSNP ID	变异命名	gnomAD_EA S人群频率	ACMG 变异评级	合子类型	亲属检测结果	
							父亲	母亲
SLC45A2	chr5:33982425	rs760780597	SLC45A2:NM_016180.5:exon2:c.478G>C:p.D160H	0.000054	致病	纯合	未检测	未检测

3.2 致病性分析

在受检者SLC45A2基因上检测到1个纯合错义变异:c.478G>C:p.D160H,该变异为第478位碱基G替换成C,导致第160位密码子由编码天冬氨酸变为组氨酸。目前已有多篇文献报道在眼皮皮肤白化病患者中检测到该变异^[5-10],参照美国医学遗传学和基因组学学会(american college of medical genetics and genomics, ACMG)相关指南,该变异为致病性变异,分类依据(见表3)。

3.3 点突变验证及人群对照

表3 c.478G>C:p.D160H致病性评级
Tab. 3 c.478g > C: p.d160h pathogenicity rating

ACMG 证据	证据描述	参考文献	分类结果
PM1_VeryStrong	该变异在白化病患者为最常见变异之一,文献报道已在多个眼皮肤白化病患者中检出该变异与其它致病/可能致病变异构成复合杂合变异。	[5-10]	致病
PM2_Supporting	该变异在 gnomAD 东亚普通人群数据库中收录频率为 0.000054。	/	
PP3	多种生信计算方法预测该变异可能对基因或基因产物造成有害影响。	/	
PP4	该基因异常导致的疾病与受检者临床表现高度相关。	/	

Sanger 测序法验证结果显示发现受检者 SLC45A2 基因上 1 个纯合错义变异: exon2: c.478G>C:p.D160H, 二代测序检测及一代测序验证结果表明该变异真实可靠(见图 1)。

变异 SLC45A2:NM_016180.5:exon2:c.478G>C:p.D160H

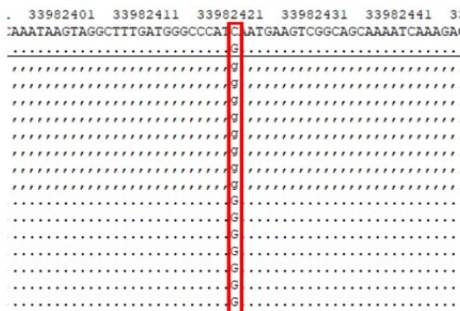


图1 受检者点突变验证

Fig 1 point mutation verification of subjects

4 文献复习

4.1 白化病分类与致病基因

白化病(Albinism)是一组以色素缺失和视力差为主要临床表现的遗传性罕见病。与外胚层来源的组织(最明显的是皮肤,毛发和眼睛)中的黑色素减少或缺失相关,产生特征性的苍白。眼部缺陷是白化病的共有特征,也是功能上影响最严重的器官,主要包括视网膜中央凹发育不良、视觉通路的视神经交叉投射异常、虹膜透明、畏光以及眼球震颤等。白化病总体发病率约为 1/17000-20000。大约每 70 个人中就有一个携带 OCA 突变的等位基因。白化病依据临床表型特征主要分为:非综合征型的眼皮肤白化病(oculocutaneous albinism, OCA)、仅累及眼部的眼白化病(ocular albinism, OA)以及综合征型白化病(如 hermansky pudlak 综合征、Chediak-Higashi 综合症)三类。

白化病的任何一种形式都是遗传性突变导致黑色素细胞缺陷,无法正确合成黑色素或通过真皮组织分布黑色素的结果。与斑驳病和白癜风等不存在黑色素细胞的情况不同,皮肤中的黑色素细胞的确切数量得以保留。黑色素细胞来源于胚胎发育时期

的神经嵴外胚层,迁移至皮肤、眼睛、头发和内耳。黑色素细胞含有特殊的产生黑色素的细胞器(即黑素体),通常在第 7 周的胚胎发育出黑素体。两种最常见的黑色素形式是真黑素和褐黑素。真黑素使皮肤呈现黑色或棕色着色,通过吸收和消散光线及其致癌 DNA 交联作用,起到保护皮肤免受紫外线 B (UVB) 损害的作用。褐黑素不具有紫外线防护作用,主要含有褐黑素的人是 Fitzpatrick 量表 1 级,红色或金色头发,浅色,红润的皮肤。

目前已鉴别出眼皮肤白化病的 7 种致病基因 OCA 1~7 型、眼白化病致病基因 GPR143(OA1)以及 Hermansky Pudlak 综合征(HPS)、Chediak-Higashi 综合症(CHS)等综合征型白化病的致病基因 HPS 1~10 型与 CHS I 型等(见表 4)。

表4 白化病分型及致病基因

Tab. 4 albinism typing and pathogenic genes

类型	OMIM	基因	染色体位置	遗传模式	蛋白功能
OCA1	203100	TYR	11q14.3	AR	酪氨酸酶通常将 L-酪氨酸羟化为 L-DOPA 并将 L-DOPA 氧化成 DOPA 醌。这是黑色素合成中的限速/步骤。该功能的丧失导致无法合成黑色素
OCA2	203200	OCA2	15q12-q13.1	AR	OCA2 黑素体跨膜蛋白 P。功能未知
OCA3	203290	TYRP1	9p23	AR	酪氨酸酶相关蛋白 1, 被认为可以稳定和调节酪氨酸酶的活性, 促进黑色素的完整性
OCA4	696574	SLC45A2	5p13.2	/	溶酶体家族 45 成员 2 膜相关转运蛋白(MATP), 被认为是将黑色素生物合成所需的物质转运到黑素体中。
OCA5	615312	/	4q24	AR	基因尚未确定
OCA6	609802	SLC24A5	15q21.1	AR	溶酶体家族 24 成员 5 膜相关转运蛋白具有与 OCA4 中相似结构的 Na ⁺ /K ⁺ /Ca ²⁺ 阳离子交换蛋白。它的功能也被认为是相似的
OCA7	615179	G10orf11	10q22.2-q22.3	AR	富含亮氨酸的黑素细胞分化相关蛋白, 在黑素细胞分化中起作用
OA1	300500	GPR143	Xp22.2	XL	G 蛋白偶联受体, 突变产生功能失调的黑素体生物发生, 即“巨噬黑素体”
CHS1	214500	LYST	1q42.3	AR	溶酶体运输调节剂, 引导物质输送到溶酶体中。突变导致溶酶体在白细胞和血小板中趋化性降低, 导致对化脓性感染, 中性粒细胞减少, 周围神经病变, 轻度癫痫和黑色素沉着症的易感性增加。
HPS1	203300	HPS1	10q24.2	AR	溶酶体相关细胞器发育复合体(BLOC)。患者具有眼皮肤白化病, 在组织(特别是肾和肺)中积聚蜡状脂褐素, 以及由于缺乏致密血小板颗粒导致异常聚集引起的出血倾向。由于溶酶体功能障碍, 一些具有中性粒细胞减少症和具有 AP 基因(AP3B1, AP3D1)受累的血细胞综合症。最严重的是 BLOC-3 蛋白突变(HPS1, HPS4), 与三十多岁的肺纤维化和肉芽肿性结肠炎相关。
HPS2	608233	AP3B1	5q14.1	AR	
HPS3	614072	HPS3	3q24	AR	
HPS4	614073	HPS4	22q12.1	AR	
HPS5	614074	HPS5	11p15.1	AR	
HPS6	614075	HPS6	10q24.32	AR	
HPS7	614076	DTNBP1	6p22.3	AR	
HPS8	614077	BLOC1S3	19q13.32	AR	
HPS9	614171	BLOC1S6	15q21.1	AR	
HPS10	617050	AP3D1	19p13.3	AR	

①OCA=眼皮肤白化病, OA=眼白化病, HPS=Hermansky-Pudlak 综合症, CHS=Chediak-Higashi 综合症;②OCA1 通常细分为两种亚型:OCA1A(OMIM # 203100)和 OCA1B(OMIM # 606952), 分别表现为黑色素的全部或部分缺失;③OMIM:人类孟德尔遗传病在线数据库(<http://omim.org>);④AR=常染色体隐性遗传, XL=X 连锁遗传, / =未定义。Fitzpatrick 量表是人类皮肤色素沉着的皮肤病学研究的公认工具。

4.2 眼皮肤白化病 4 型

4.2.1 SLC45A2 基因及其蛋白质功能 2001 年, 为了鉴定未知的肿瘤抗原, Harada 等人在用自体免疫选择肿瘤细胞系反复刺激后, 从黑色素瘤患者的外周

血中建立了HLA-A*0201限制性T细胞克隆,发现克隆C-22可以识别HLA-A2黑色素瘤细胞系以及HLA-A2黑色素细胞,但却不识别HLA-A2成纤维细胞,也不识别自体B细胞。通过Northern印迹分析,显示克隆C-22的cDNA在大多数黑色素瘤细胞系和黑色素细胞中表达,但在正常组织中不表达,Harada等人将其称为AIM1蛋白,并由此得出结论,AIM-1基因编码黑色素瘤反应性T细胞(melanoma-reactive T-cells)抗原^[11]。

2001年,Fukamachi等人利用定位克隆技术,在日本青鳞橙红色变种上分离出一个与人类AIM1高度同源的色素基因“B”,该突变是等位基因B的纯合子。同源物“B”编码一种介导黑色素合成的转运蛋白,软件预测该蛋白含12个跨膜结构域,与从黑色素细胞和黑色素瘤细胞分离的、功能未知的人类EST(Expressed Sequence Tag,表达序列标签)高度同源^[12]。Fukamachi等人还从小鼠中分离出一个与人类AIM-高度同源的基因,表明脊椎动物黑色素生成具有保守性。

2001年,Newton等人对C57BL/6J-Uwdbr/Uwdbr × CAST/Ei +/+ (一种栗鼠近交系)杂交F2代的分析显示,位于小鼠15号染色体近端的Myo10和Ghr之间的uw(underwhite gene)基因序列与人类5p染色体一致。在人类UniGene数据库中列出的MYO10和Ghr之间的34个EST中,有5个EST仅在皮肤或眼睛的文库中可以找到(可能含有黑素细胞)。这些EST序列与名为“AIM1”(黑色素瘤抗原)的人类cDNA克隆相匹配,仅表达于黑色素细胞。Newton等人注意到,该“AIM1”与位于人类17号染色体的Ser/Thr激酶(也称为“AIM1”)不同,也不同于小鼠10号染色体上的黑色素瘤基因缺失(aim1),因此,Newton等人将小鼠uw基因更名为“Matp(membrane-associated transporter protein,膜相关转运蛋白)”,同时将其人类同源物命名为“MATP”(SLC45A2是HGNC批准的基因符号)。Newton等使用RT-PCR克隆了小鼠MATP cDNA片段,预测小鼠MATP蛋白与人类MATP蛋白具有82%的序列同源性,这两种蛋白分子量均为58kDa,跨越脂双层12次,BLAST搜索显示与大量转运蛋白具有同源性。植物中的MATP和蔗糖/质子转运体之间的同源性最高,在跨膜结构域2和3之间发现一个具有显著相似性的区域,包括蔗糖转运蛋白特征序列R-X-G-R-[K/R]。Northern杂交分析表明,MATP转录物存在于Uwdbr/Uwdbr小鼠和uwd/uwd小鼠眼中,但

在uwd/uwd小鼠眼中未检测到。然而,Newton等人通过RT-PCR检测uwd/uwd小鼠眼中的野生型MATP转录本,这表明uw突变等位基因缺陷要么在启动子水平上,要么影响mRNA稳定性。在uwd/uwd小鼠和Uwdbr/Uwdbr小鼠的cDNA序列中发现突变。uwd等位基因是由密码子435中的T→C转换引起的,导致跨膜结构域10内的丝氨酸替换成脯氨酸。在跨膜结构域中引入脯氨酸与uwd/uwd小鼠中观察到的轻微表型效应一致。Uwdbr/Uwdbr基因型是由密码子153中的G→A转换引起的,导致天冬氨酸被天冬酰胺替换。这种替换发生在跨膜结构域4的细胞质表面附近,邻近包含蔗糖转运蛋白特征序列的环。这种天冬氨酸残基可能很重要,因为它在所有植物蔗糖/质子转运体中都是保守的^[14,15]。

2002年,Du和Fisher发现AIM1由MITF(melanocyte-specific transcription factor, MITF)转录调控,MITF是色素沉着所必需的黑素细胞特异性转录因子,也是人类黑色素瘤的临床诊断标志物。尽管AIM1位于MITF下游,但染色质免疫沉淀并未显示MITF与AIM1的5'端启动子区域直接结合,这表明MITF或间接作用于AIM1,或与远端调控序列结合^[16]。

2013年,Xu人等在16个圈养白虎(孟加拉虎,以白色皮毛和深色条纹为特征)家系中利用限制性位点相关DNA测序(RAD-seq)在假定的白色位点进行全基因组关联,然后对三个亲本进行全基因组测序(WGS),并对130只无亲缘关系的白虎进行验证,确定白虎是AIM1基因第7外显子C-to-T转换的纯合型,导致跨膜结构域11中的ala477-to-val(A477V)替换^[17]。同源性建模表明A477V面向转运腔的内表面,其突变可能阻碍底物转运,并据此推测AIM1可能是一种蔗糖/质子转运体,调节细胞器pH值和/或渗透平衡,以合成红色/黄色脱黑色素,对黑色真黑色素的合成几乎没有影响。

4.2.2 SLC45A2基因突变与OCA4的发生 2001年,为了确定人类OCA与MATP基因突变的相关性,Newton等人对来自北美、亚洲、欧洲和非洲不同人群的102名色素减退患者的外显子PCR产物进行了测序,发现一名土耳其患者外显子2剪接受体G→A转换的纯合型,其父母均为该突变的杂合型。这种突变可能导致最终剪接mRNA的外显子2跳跃,虽然外显子2跳跃不改变阅读框,但会导致跨膜蛋白缺失,从而改变跨膜结构域相对于膜的方向。该患者临床表现为全身色素减退和眼部异常,其表型与OCA2相似,但其P等位基因未检测到突变。在临床表现上,

OCA2和OCA4患者间的相似性与小鼠突变型保持一致,p/p小鼠和uw/uw小鼠间的色素沉着程度以及合成的真黑素与合成的褐黑素的比率非常相似。此外Newton等人分析了MATP编码序列的多态性,根据其频率和在正常色素对照组中的发生率,最常见的是F374L,在67个个体中发现(包括一些F374L纯合子的正常色素对照),第二常见的是T329T,在1个个体中发现纯合型,在17个个体中发现杂合型。

2004年,Rundshagen等人在176名进行MATP基因突变筛查的德国OCA患者中,鉴定出5名纯合或复合杂合突变的OCA4患者,临床特征包括皮肤、头发和眼睛缺乏色素沉着,伴有典型的白化病眼部异常,包括视力下降、黄斑发育不良、视神经发育不良、不典型脉络膜血管和眼球震颤。大多数患者并没有表现出随着年龄的增长或晒黑的能力而增加的色素沉着^[18]。

2004年,Inagaki等人在75名没有亲缘关系的日本OCA患者中,筛选出18人(24%)患有OCA4,同时发现7种新的突变,包括4种错义突变和3种移码突变,表明MATP突变是日本OCA患者最常见的类型,并根据患者表型和基因型之间的关系,分析了每个突变等位基因的促黑素活性^[19]。

2005年,Inagaki等人研究了来自1名韩国和21名日本OCA4患者的20个携带D157N突变的等位基因的单倍型,发现1个韩国人和12个日本人等位基因与所谓的“单倍型15”(GAGAG)相关,表明日本和韩国可能OCA4流行率高的地区,并且D157N突变可能发生在大约15,000到35,000年前东亚人和高加索人分化之后的祖先染色体上^[20]。

5 展望

基因检测已成为确诊OCA的金标准,外显子测序(whole exome sequencing, WES)技术在OCA诊断中的应用业已成为遗传学等专业会议的热议话题^[21-25]。已报道的直接或间接与色素生成相关的基因数目已增长到近400个(<http://www.espcr.org/micemut>),而目前仅确认了18个与白化病相关的基因^[26,27]。相当一部分(大约20%)白化病患者分子诊断不明,即只检测到一条致病单体或未能检测到致病突变^[28,29]。其原因一方面可能是发生在基因非编码区域的突变未得以检测;另外一方面可能存在尚未发现的新类型的白化病,而大规模解决这些原因,需要新的方法出现。

参考文献

- [1]OMIM, <https://omim.org/entry/606574>
- [2]GeneReviews, <https://www.ncbi.nlm.nih.gov/books/NBK1510/>
- [3]Richards, S. Standards and guidelines for the interpretation of sequence variants: a joint consensus recommendation of the American College of Medical Genetics and Genomics and the Association for Molecular Pathology. *Genet Med*, 2015; **17**(5): 405-424
- [4]Riggs E R, Andersen E F, Cherry A M, et al. Technical standards for the interpretation and reporting of constitutional copy-number variants: a joint consensus recommendation of the American College of Medical Genetics and Genomics (ACMG) and the Clinical Genome Resource (ClinGen) [J]. *Genetics in Medicine*, 2020; **22**(2): 245-257
- [5]Zhong Z, Gu L, Zheng X, et al. Comprehensive Analysis of Spectral Distribution of a large cohort of Chinese Patients with Non-syndromic Oculocutaneous Albinism Facilitates Genetic Diagnosis[J]. *Pigment Cell & Melanoma Research*, 2019; **32**(1)
- [6]Wei AH, Yang XM, Lian S, et al. Genetic analyses of Chinese patients with digenic oculocutaneous albinism.[J]. *Chinese Medical Journal*, 2013(2):226-230
- [7]Wei A, Yang X, Lian S, et al. Implementation of an optimized strategy for genetic testing of the Chinese patients with oculocutaneous albinism[J]. *Journal of Dermatological Science*, 2011; **62**(2):124-127
- [8]Wei A, Wang Y, Long Y, et al. A comprehensive analysis reveals mutational spectra and common alleles in Chinese patients with oculocutaneous albinism.[J]. *Journal of Investigative Dermatology*, 2010; **130**(3):716-24
- [9][1] Lin Y, Chen X, Yang Y, et al. Mutational Analysis of TYR, OCA2, and SLC45A2 Genes in Chinese Families with Oculocutaneous Albinism[J]. *Molecular Genetics & Genomic Medicine*, 2019; **7**(7)
- [10][1] Xue JJ, Xue JF, Xue HQ, et al. Identification of a novel SLC45A2 mutation in albinism by targeted next-generation sequencing[J]. *Genetics and Molecular Research*, 2016; **15**(3)
- [11]Harada M, Li Y F, El-Gamil M, et al. Use of an in Vitro Immunoselected Tumor Line to Identify Shared Melanoma Antigens Recognized by HLA-A*0201-restricted T Cells[J]. *Cancer Research*, 2001; **61**(3):1089-1094
- [12]Fukamachi S, Shimada A, Shima A. Mutations in the gene encoding B, a novel transporter protein, reduce melanin content in medaka.[J]. *Nature Genetics*, 2001; **28**(4):381
- [13]Newton J M, Cohen-Barak O, Hagiwara N, et al. Mutations in the Human Orthologue of the Mouse underwhite Gene (uw) Underlie a New Form of Oculocutaneous Albinism, OCA4[J]. *American Journal of Human Genetics*, 2001; **69**(5):981-988
- [14]Sweet, H, O, et al. A New Allelic Series for the Underwhite Gene on Mouse Chromosome 15.[J]. *Journal of Heredity*, 1998
- [15]Lehman, Anne, L, et al. The Underwhite (uw) Locus Acts

- Autonomously and Reduces the Production of Melanin[J]. Journal of Investigative Dermatology, 2000;115(4):601-606
- [16]Du J, Fisher D E. Identification of Aim-1 as the underwhite mouse mutant and its transcriptional regulation by MITF[J]. Journal of Biological Chemistry, 2002;277(1):402-406
- [17]Xu, X., Dong, G-X., Hu, X-S, Miao, et al.The genetic basis of white tigers. Curr. Biol. 23: 1031-1035, 2013
- [18]Rundshagen U, C Z ü hlke, Opitz S, et al. Mutations in the MATP gene in five German patients affected by oculocutaneous albinism type 4[J]. Human Mutation, 2004;23(2):106-110
- [19]Inagaki K, Suzuki T, Shimizu H, et al. Oculocutaneous albinism type 4 is one of the most common types of albinism in Japan[J]. The American Journal of Human Genetics, 2004;74(3):466-471
- [20]Inagaki, K, Suzuki, T, Ito, S, et al. OCA4: evidence for a founder effect for the p.D157N mutation of the MATP gene in Japanese and Korean[J]. Pigment Cell Research, 2010; 18(5):385-388
- [21]张钊, 郝胜菊, 孟照琰, 等. 54个眼皮肤白化病家系的基因变异分析与产前诊断[J]. 中华围产医学杂志, 24(6):6
- [22]中华医学会医学遗传学分会遗传病临床实践指南撰写组. 白化病的临床实践指南[J]. 中华医学遗传学杂志, 2020;037(003):252-257
- [23]王聪慧, 陈晨, 赵学潮, 等. 中国大陆地区405例眼皮肤白化病家系的致病基因变异谱研究[J]. 中华医学遗传学杂志, 2020;37(07):725-730
- [24]Zhong Z, Gu L, Zheng X, et al. Comprehensive Analysis of Spectral Distribution of a large cohort of Chinese Patients with Non-syndromic Oculocutaneous Albinism Facilitates Genetic Diagnosis[J]. Pigment Cell & Melanoma Research, 2019;32(1)
- [25]Lewis SS, Girisha KM. Whole exome sequencing identifies a novel pathogenic variation [p.(Gly194valfs*7)] in SLC45A2 in the homozygous state in multiple members of a family with oculocutaneous albinism in southern India[J]. Clinical and Experimental Dermatology, 2020;45(4)
- [26]Okamura K, Suzuki T. Current landscape of Oculocutaneous Albinism in Japan[J]. Pigment Cell & Melanoma Research, 2020
- [27]Okamura K, Hayashi M, Nakajima O, et al. A 4 bp deletion promoter variant (rs984225803) is associated with mild OCA4 among Japanese patients[J]. Pigment Cell & Melanoma Research, 2019;32
- [28]Kruijt CC, Schalijs-Delfos NE, Wit G, et al. Evident hypopigmentation without other ocular deficits in Dutch patients with oculocutaneous albinism type 4[J]. Scientific Reports, 2021; 11(1)
- [29]Le L, Escobar I E, Ho T, et al. SLC45A2 protein stability and regulation of melanosome pH determine melanocyte pigmentation[J].Molecular Biology of the Cell, 2020; 31(24): mbcE20030200

(上接第414页)

- 厥性癫痫持续状态治疗中国专家共识[J]. 国际神经病学与神经外科学杂志, 2018;45(1):1-4
- [2]Nanau R M, Neuman M G. Adverse drug reactions induced by valproic acid[J]. Clinical Biochemistry, 2013;46(15):1323-1338
- [3]Rohit A, Margaret S, Stern R G. Valproic Acid Induced Hyperammonemia in a Long Time Treated Patient[J]. Case Reports in Psychiatry, 2016;2016:1-4
- [4]Baddour E, Tewksbury A, Stauner N. Valproic acid-induced hyperammonemia: Incidence, clinical significance, and treatment management[J]. Mental Health Clinician, 2018;8(2):73
- [5]Joshi S, Kapur J. GABAA Receptor Plasticity During Status Epilepticus[J]. Epilepsia, 2012;51(s5)
- [6]Sammaritano M, Andermann F, Melanson D, et al. Prolonged focal cerebral edema associated with partial status epilepticus [J]. Epilepsia, 2010;26(4):334-339
- [7]Wakamoto H, Nakamura Y, Ebihara T, et al. Reversible coma associated with prolonged high-dose phenobarbital therapy in bilateral Sturge-Weber syndrome. [J]. Journal of Child Neurology, 2009;24(12):1547-1551
- [8]Brown L M, Nicole C, Moore T A. Levocarnitine for valproate-induced hyperammonemia in the psychiatric setting: A case series and literature review[J]. Mental Health Clinician, 2018;8(3):148-154
- [9]Tseng Y L, Huang C R, Lin C H, et al. Risk factors of hyperammonemia in patients with epilepsy under valproic acid therapy[J]. Medicine, 2014;93(11):e66
- [10]王晓斌, 张宇, 敬华军, 等. 丙戊酸钠相关的高血氨脑病 [J]. 中国神经精神疾病杂志, 2013;39(2):123-126
- [11]中国抗癫痫协会. 临床诊疗指南-癫痫病分册(2015修订版)[M]. 北京:人民卫生出版. 2015
- [12]LEWIS C, DESHPANDE A, TESAR G E, et al. Valproate-induced hyperammonemic encephalopathy: a brief review [J]. Curr Med Res Opin, 2012;28(6):1039-1042
- [13]王萍, 虞培敏, 洪震. 使用抗癫痫药患者的撤药问题[J]. 上海医药, 2015;(9):16-20
- [14]Yonas R, Fuad Z. Hypoxic respiratory failure due to hyperammonemic encephalopathy induced by concurrent use of valproic acid and topiramate, a case report and review of the literature[J]. Respiratory Medicine Case Reports, 2018;25:1-3
- [15]赵金华, 汤继宏, 肖潇, 等. 丙戊酸相关脑病1例报告及文献复习[J]. 临床儿科杂志, 2020;38(6):456-458
- [16]Davoudi-Monfared E, Radmehr M, Ghaeli P, et al. A case series of severe hyperammonemia encephalopathy related to valproate: can antipsychotics increase the risk?[J]. Iran J Psychiatry, 2019;14(3):248-252